

ОПЫТ ПРИМЕНЕНИЯ ОНКОЛОГИЧЕСКОГО ЭНДОПРОТЕЗА МАТИ-ЦИТО ДЛЯ ЗАМЕЩЕНИЯ ПОСТРЕЗЕКЦИОННЫХ ДЕФЕКТОВ ПРОКСИМАЛЬНОГО СУСТАВНОГО КОНЦА БЕДРЕННОЙ КОСТИ

А.В. БАЛБЕРКИН¹, Н.Д. БАТПЕНОВ², А.Л. БАРАНЕЦКИЙ¹,
А.Ф. КОЛОНДАЕВ¹, Ю.В. БУКЛЕМИШЕВ¹,

Д.А. ШАВЫРИН¹, Д.А. СНЕТКОВ¹, В.И. КАРПИКОВ³, А.К. ЧЕРНИЦКИЙ³

¹Центральный институт травматологии и ортопедии им. Н.Н. Приорова, Москва

²Научно-исследовательский институт травматологии и ортопедии, Астана

³Новгородская городская клиническая больница

Модульды МАТИ-ЦИТО эндопротезін сан сүйегінің проксималды бөлігіндегі резекциядан кейінгі сүйек жетіспеушілігінде немесе ісікті зақымдарда пайдалану таңдамалы әдістін бірі болып табылады.

Experience of usage of new oncological endoprosthesis MATI-CITO for replacement postresectional defects of proximal articular part of a femur is studied and analysed.

В 2000г. ИМЦ «МАТИ- Медтех», ЦИТО и ЗАО «Имплант МТ» разработан новый онкологический

эндопротез для замещения пострезекционных дефектов проксимального суставного конца бедренной кости (рисунок 1) [1,2].

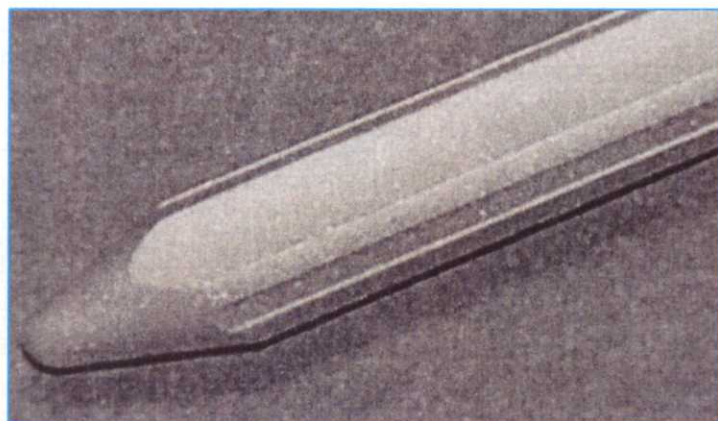
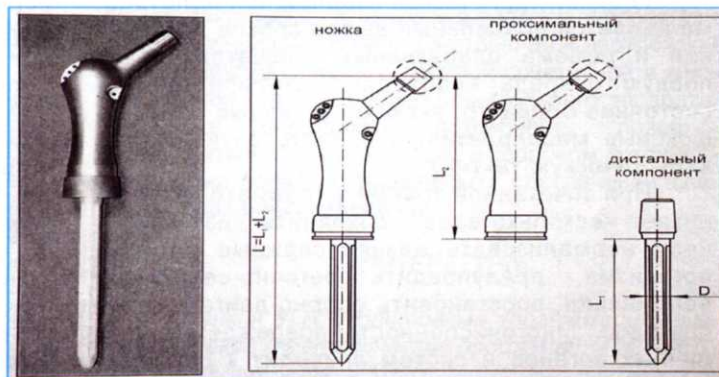


Рисунок 1 - Модульный онкологический эндопротез МАТИ - ЦИТО

Вертулжыный компонент эндопротеза МАТИ-ЦИТО не имеет существенных отличий от классических современных конструкций [3,4]. Ацетабулярный компонент онкологического эндопротеза МАТИ-ЦИТО может быть бесцементным (фиксация пресс-фит) и цементируемым (полиэтиленовый). В чашу бесцементной фиксации устанавливается онкологический

вкладыш, который отличается от обычного ортопедического наличием механизма защелкивания, что имеет большое значение для профилактики вывихов головки эндопротеза у данной группы больных.

Ножка бедренного компонента эндопротеза значительно отличается от других известных моделей. Сечение ее имеет форму овала с длинником,

расположенным во фронтальной плоскости, что увеличивает площадь контакта имплантата с костью в наиболее нагружаемых зонах. Это способствует более равномерному распределению и, соответственно, уменьшению сил напряжения, действующих на границе кость - эндопротез. На боковых поверхностях ножки имеются продольные фаски, служащие для более прочной первичной фиксации эндопротеза за счет эффекта "ползучести" кости. Соединение ножки эндопротеза с замещающим сегментом бедренного компонента происходит с помощью конуса Морзе, что надежнее резьбового соединения. Длина ножки, вычисленная при расчетно-аналитической оценке напряженно-деформированного состояния онкологического эндопротеза, равна 140 мм, что позволяет избежать пенетрации переднего кортикального слоя бедренной кости даже с большой антекурвацией.

Конус Морзе дополнительно укрепляется специальной шайбой с опорной площадкой, большей диаметра опиала кости. Данная шайба имеет структурированную поверхность, что, как мы полагаем, исходя из литературных данных, будет способствовать лучшему "прирастанию" фиброзной капсулы к эндопротезу и, таким образом, препятствовать попаданию продуктов износа в костно-мозговой канал бедренной кости, т.е. изолировать узел трения.

Бедренный компонент онкологического эндопротеза МАТИ-ЦИТО состоит из набора замещающих модулей различной длины и набора интрамедуллярных ножек различного диаметра, причем любой замещающий модуль сочетается с любой ножкой эндопротеза.

Набор замещающих модулей состоит из 4 типоразмеров, соответствующих 4 уровням резекции - 80 мм, 120 мм, 160 мм и 200 мм, что обеспечивает полноценную компенсацию большинства пострезекционных дефектов проксимального суставного конца бедренной кости. Набор ножек бедренного компонента состоит из 4 типоразмеров диаметром 10, 12, 14, 16 мм с одинаковой длиной 140 мм как для бесцементной фиксации, так и для цементной.

Для окончательной прецизионной компенсации

пострезекционного дефекта в набор для эндопротезирования входит комплект головок эндопротеза 4 типоразмеров - S, M, L, XL.

МАТЕРИАЛ И МЕТОДЫ

С 2000 г. по август 2005 г. онкологический эндопротез МАТИ-ЦИТО применен нами у 51 пациента. Срок наблюдения составил в среднем 1,6 года (от 2 месяцев до 4 лет). Возраст пациентов на момент операции составил в среднем 49,1 лет (от 20 до 74 лет).

Заболевания, по поводу которых выполнялись резекции проксимального суставного конца бедренной кости, представлены следующими нозологиями: злокачественная гигантоклеточная опухоль - 9, остеогенная саркома - 5, хондросаркома - 7, метастатическое поражение - 14, паростальная саркома - 4, саркома Юинга - 1, злокачественная гемангиоэндотелиома - 1, массивный идиопатический остеолит - 1, гетеротопический оссификат - 2, посттравматический дефект - 6, патологический перелом на почве остеопороза - 1.

Особенность предоперационной подготовки: у пациентов со злокачественными опухолями производилось ангиографическое исследование с эмболизацией патологических сосудов, питающих опухоль, что сокращало интраоперационную кровопотерю (приблизительно вдвое) и благотворно влияло на послеоперационный период.

У 15 больных величина пострезекционного дефекта составила 12 см, в 24 случаях - 16 см, еще у 12 пациентов - 20 см. При длине резекции 16 см и более применена цементная фиксация бедренного компонента.

Реабилитация больных начиналась с 1 дня после операции, ходьба с костылями разрешалась с 3-5 дня после операции и продолжалась в течение 3 месяцев.

Функциональный результат лечения оценен по системе международного общества конечность сберегающей хирургии ISOLS (International Society Of Limb Salvage) (таблица 1) [5].

Таблица 1 – Оценка функциональных результатов по ISOLS

Счет в баллах	Боль	Функция	Эмоциональное принятие	Необходимость в дополнительной опоре	Способность ходить	Нарушение походки
5	нет	Нет ограничений	энтузиазм	нет	нет	норма
4	преходящая слабая	преходящая слабая	преходящая слабая	преходящая слабая	преходящее слабое	преходящее слабое
3	слабая	Ограничение в точных движениях	Удовлетворение	брейс	ограничена	Минимальные косметические нарушения
2	преходящая умеренная	преходящая умеренная	преходящая умеренная	преходящая умеренная	преходящее умеренное	преходящее умеренное
1	умеренная	Частичная неспособность	приемлем	Одна трость или костыль	домохозяйка	Максимальные косметические, минимальные физические затруднения
0	Значительная	Полная неспособность	неприемлем	Две трости или костыли	Необходимость в постоянной помощи	Отсутствует

Оценка результата эндопротезирования по рентгенологической картине производилась в соответствии с системой ISOLS (ISOLS system for radiological assessment of prostheses) (таблица 2), основанной на 3 параметрах: ремоделирование (остеолиз -

остеоэсклероз), наличие зоны просветления на границе кость-имплантат (ширина и протяженность), крепление (деформация, перелом имплантата, цемента) [5].

Таблица 2 – Оценка рентгенологических результатов по системе ISOLS

Результат	Ремоделирование кости	Граница кость - имплант	Крепление
Отличный	Нет изменений в динамике	Нет зоны просветления	а) без изменений б) удовлетворительная цементная техника
Хороший	гипертрофия + склерозирование или остеоопения без угловых изменений кости < 5°	Зона просветления < 2 mm толщины < 1/3 длины	Неадекватная цементная фиксация без изменений крепления или расшатывания
Удовлетворительный	а) остеолиз, гипертрофия области фиксации < 50% толщины + > 1/3 длины б) угловая деформация кости > 5°	а) зона просветления < 2 mm + > 1/3 длины б) аксиальная миграция < 5mm	а) деформация ножки б) перелом винта* с) перелом пластины* д) перелом цемента*
Плохой	а) остеолиз, гипертрофия области фиксации > 50% толщины + 1/3 длины или б) перелом кости	а) зона просветления > 2 mm толщины 1/3 длины или б) > 5 mm аксиальной миграции или с) нестабильность	а) ножка ¹ б) винт ¹ с) пластина ¹ д) цемент ¹

Примечания

1. * - без нестабильности
2. ¹ - перелом с нестабильностью

РЕЗУЛЬТАТЫ И ИХ ОБСУЖДЕНИЕ

Во всех случаях (51 пациент) заживление послеоперационной раны было первичным. В 1 случае отмечено нагноение через 4 недели после операции. На момент выписки через 2-3 недели после операции пациенты были полностью активизированы, передвигались самостоятельно с помощью костылей.

Доступными для непосредственного контрольного клинического осмотра оказались 29 пациентов: 4 - через 4 года после операции, 6 - через 3 года, 8 - через 2 года, 11 - через 1 год. Кроме того, заочно контрольные рентгенограммы изучены у 28 больных в сроки от 1 до 4 лет после вмешательства (клинические примеры представлены на рисунках).

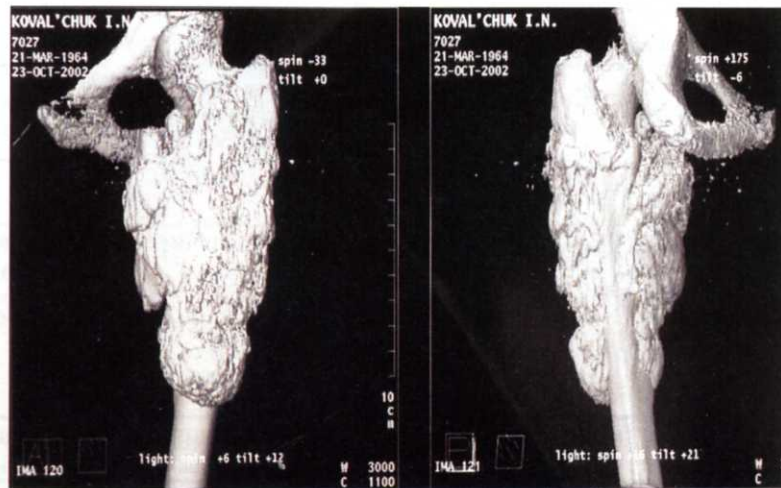
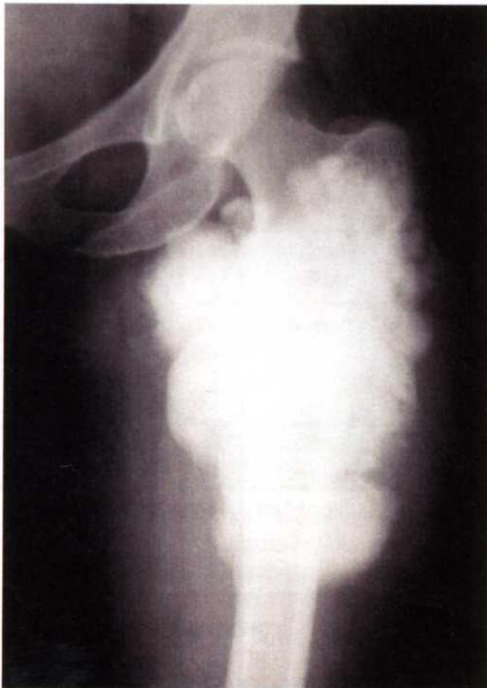

Рисунок 2.1 - Пациентка К. Диагноз: Параостальная саркома проксимального отдела левой бедренной кости

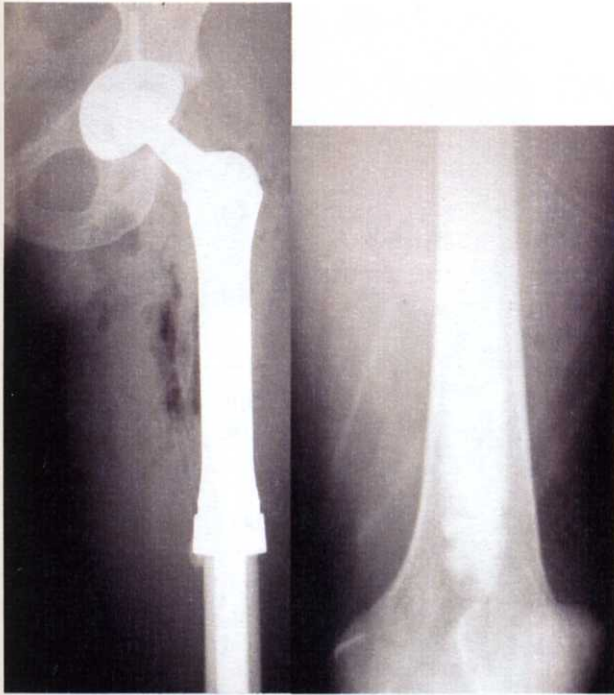


Рисунок 2.2 - После операции

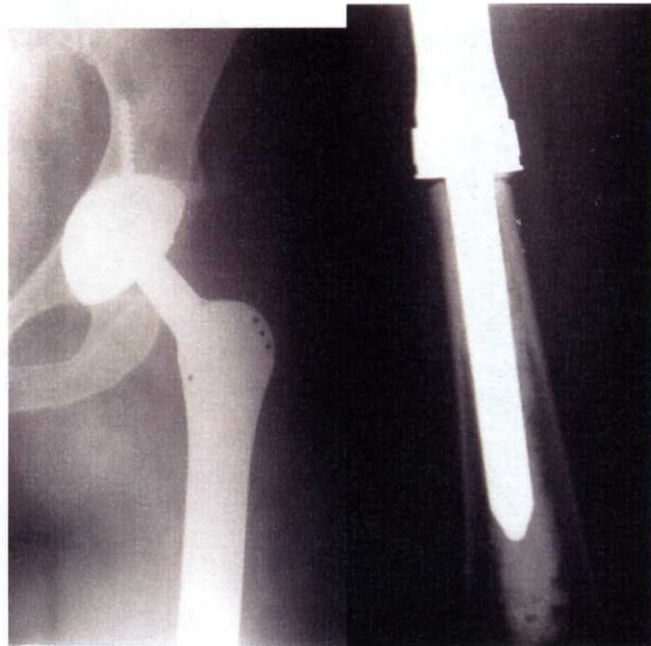


Рисунок 2.3 - Через 1 год после операции

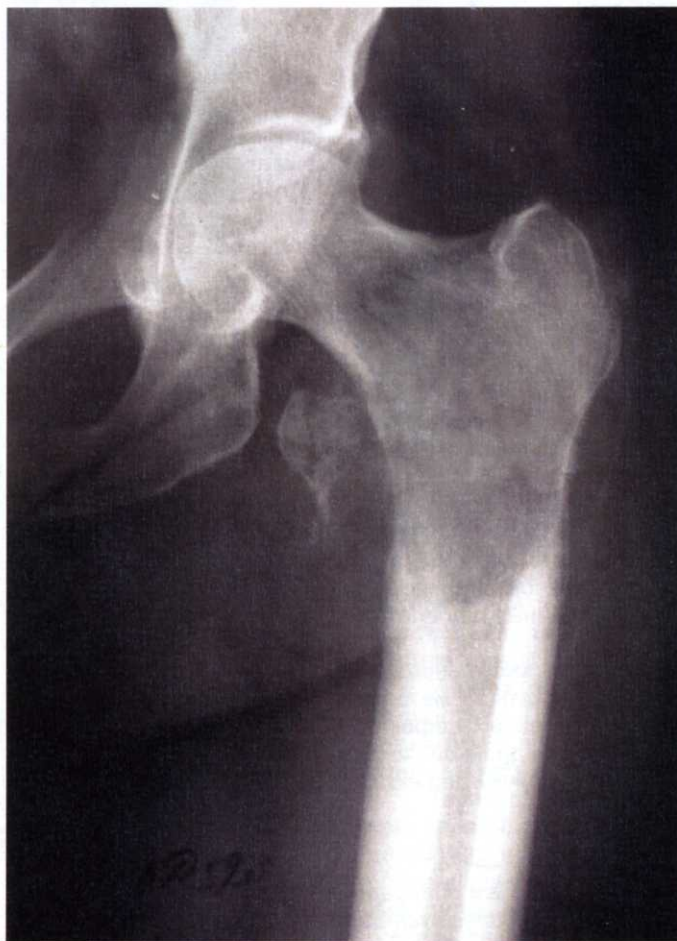

Рисунок 3.1 - Пациентка Д. Диагноз: метастатическое поражение проксимального отдела бедренной кости, легких без выявления первичного очага. Патологический перелом левой бедренной кости в верхней трети

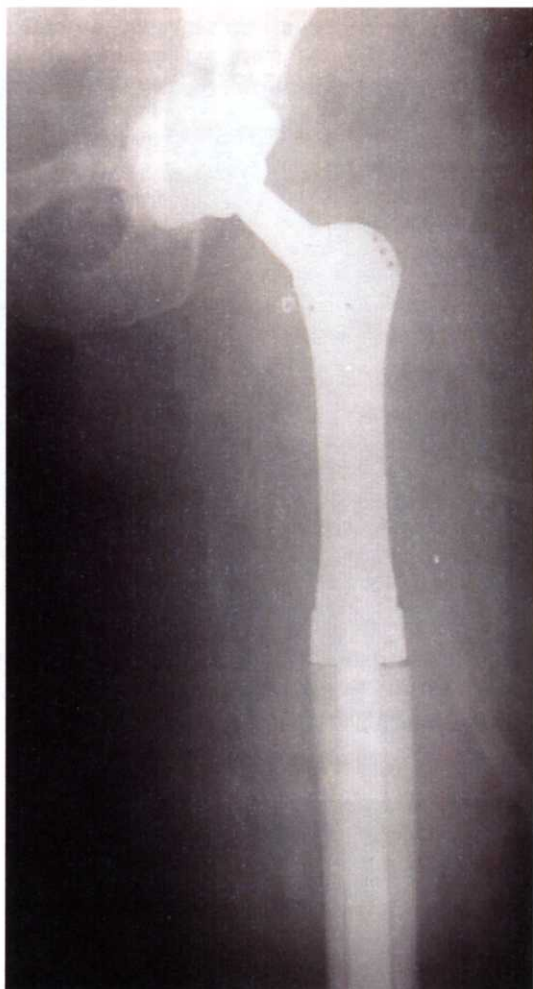

Рисунок 3.2 - После операции

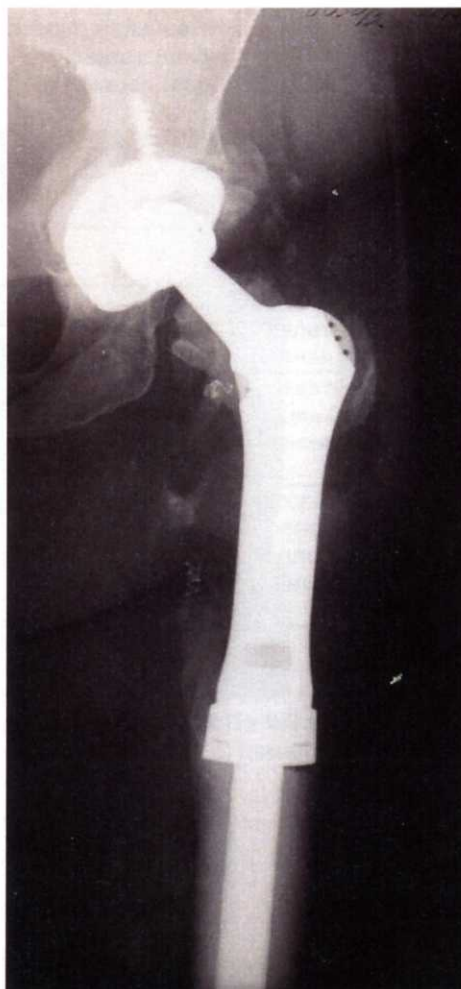


Рисунок - 3.3 - Через 3.5 года после операции

Клинический результат по системе ISOLS (максимальное количество баллов -30) у 23 больных составил от 18 до 22 баллов, т.е. был хорошим, у 6 пациентов - от 23 до 28, что соответствует оценке "отличный". Из 20 пациентов, судьба которых достоверно известна, к первому году после операции восемь вернулись к прежнему роду трудовой деятельности, одна пациентка продолжила учебу. Все эти больные передвигались без средств дополнительной опоры дома, с тростью - на улице.

При оценке рентгенологического результата по системе ISOLS выявлено, что все ортопедические результаты лечения хорошие и отличные, удовлетворительных и плохих нет.

Таким образом, использование модульного эндопротеза МАТИ-ЦИТО может считаться методом выбора для замещения пострезекционных дефектов проксимального суставного конца бедренной кости при ее опухолевом поражении или наличии дефекта.

ЛИТЕРАТУРА

1. Балберкин А.В. Реконструктивные операции по замещению пострезекционных дефектов суста-

ных концов длинных трубчатых костей у больных с опухолями и опухолеподобными заболеваниями скелета: дис... д-ра мед. наук.-М., 1999.

2. Баранецкий А.Л. Асептическая нестабильность онкологических эндопротезов тазобедренного и коленного суставов: дисс... канд. мед. наук.-М., 2002г.

3. Зацепин С.Т., Бурдыгин В.Н., Перец А.В. Отдаленные результаты эндопротезирования у больных с опухолями и опухолеподобными заболеваниями проксимального отдела бедренной кости // В кн.: Сб. трудов ЦИТО Вып. 29.- М., 1985.- С.69-75.

4. Сиваш К.М., Шерепо К.М., Морозов Б.П и др. Проблемы и принципы эндопротезирования крупных суставов конечностей // В кн.: Сб. трудов ЦИТО Вып.18. -М., -1978.- с.5-6.

5. Enneking W.F., Dunham W., Gebhardt M.C., Malawar M., Pritchard D.J. A system for the functional evaluation of reconstructive procedures after surgical treatment of tumors of the musculoskeletal system // Clin. Orthop. -1993.- Vol.286.- P. 241-256.